

RICOGNIZIONE DEI RESTI SCHELETRICI ATTRIBUITI A S. EQUIZIO (VI sec. d.C.)

SAN LORENZO MARRUCI – PIZZOLI

Nei mesi di giugno-luglio 2011 lo scrivente ha effettuato, su incarico di Don Mauro Medina, Parroco di San Lorenzo Marruci (Pizzoli), la ricognizione, l'analisi ed il consolidamento a fini conservativi dei resti scheletrici attribuiti a San Equizio.

Il lavoro è stato articolato in fasi successive:

- 1) rimozione delle ossa dalla teca che le custodiva
- 2) analisi dello stato di conservazione
- 3) riconoscimento e catalogazione degli elementi ossei presenti
- 4) pulizia
- 5) consolidamento e restauro
- 6) determinazione del sesso e dell'età di morte
- 7) rilevamento della statura
- 8) patologie
- 9) traslazione in una nuova teca con ambiente controllato

RIMOZIONE DELLE OSSA DALL'URNA

Le ossa erano contenute in una teca in legno rivestita esternamente in rame e foderata all'interno di stoffa.



L'urna

Sono state rimosse dalla teca, cercando di individuare una eventuale disposizione spaziale intenzionale, anatomica o rituale; si è potuto osservare che le porzioni ossee di minori dimensioni erano sul fondo mentre i femori, quasi integri, insieme all'osso dell'anca di sinistra, anch'esso in buone condizioni di conservazione, erano collocati superiormente. Sembra dunque che nella parte superiore della teca, osservabile dalle finestre poste sui quattro lati, siano state deposte le ossa di maggiori dimensioni, più integre e quindi facilmente riconoscibili.



La disposizione originaria delle ossa nell'urna

LO STATO DI CONSERVAZIONE

Le porzioni ossee mostravano una buona consistenza, anche se un peso ridotto; la parte spugnosa delle regioni epifisarie è risultata estremamente fragile, con un'accentuata tendenza allo sfaldamento.

La maggior fragilità delle zone delle epifisi rientra all'interno della classe dei "fattori individuali" individuata da Nawrocki (1995), il quale osserva differenze di conservazione differenziale delle ossa in uno stesso individuo a causa di diversità strutturali nella loro composizione: gli elementi con un contenuto di tessuto spugnoso più alto e uno strato di osso compatto più sottile (es: epifisi delle ossa lunghe) avranno la tendenza a degradarsi prima delle ossa con una porzione compatta di maggior spessore (es: diafisi delle ossa lunghe).

L'eccessiva leggerezza potrebbe invece essere dovuta ad una perdita generalizzata di sostanza ossea a causa di "fattori ambientali abiotici" (Nawrocki, 1995) tra cui la temperatura, l'esposizione all'acqua o il PH del terreno di sepoltura, prima della traslazione nella teca.

Per l'altra classe dei "fattori ambientali biotici" e cioè l'azione di organismi viventi quali funghi, batteri, insetti necrofili e roditori, non sono state osservate modificazioni nelle ossa in esame, anche se all'interno dell'urna sono stati recuperate porzioni ossee di un animale di piccola taglia (roditore?).

Per quel che concerne l'integrità dei resti scheletrici è stato osservato anche un altro fenomeno: in molti casi le ossa risultano frammentate, mostrando due tipologie di rottura; in alcuni casi i bordi dei frammenti appaiono biancastri, con il tessuto osseo dall'apparenza granulare e quindi più recente; in altri casi è presente una patina più scura, con il tessuto maggiormente eroso, segno di una maggiore antichità delle fratture. Il fenomeno sarebbe quindi riconducibile ad almeno

due episodi traumatici, dei quali non si conosce l'origine: manomissioni nel corso della traslazione dal sarcofago all'urna ? Scuotimento dell'urna conseguentemente ad eventi sismici ? Spostamento dell'urna da una chiesa all'altra (Marinangeli, 2004) ?

RICONOSCIMENTO E CATALOGAZIONE

Una successiva fase del lavoro è consistita nel riconoscimento e nella catalogazione degli elementi ossei presenti.

ELENCO DELLE OSSA PRESENTI

SCHELETRO CRANIALE

Parietale destro.

Porzione supero-anteriore del parietale sinistro.

Occipitale privo della regione del forame magnum.

Frammento dell'osso frontale con arcata sopracciliare sinistra e porzione superiore dell'orbita dello stesso lato.

Osso zigomatico destro.

Frammenti del temporale destro e sinistro.

Altri frammenti cranici privi di attacco (la porzione di cranio mancante potrebbe essere custodita nella chiesa di S. Biagio).

Mandibola completa con i denti posteriori persi in vita (è presente solo il secondo molare sinistro) e riassorbimento dell'osso; anteriormente sono presenti la radice del canino destro (rinvenuta sul fondo della teca) e gli alveoli dei denti anteriori.

Mascellare superiore assente.

CINTO SCAPOLARE

Scapola destra completa con qualche mancanza nella regione infero-mediale.

Porzione glenoidea e processo acromiale della scapola sinistra.

Clavicola destra completa con l'estremità costale distaccata.

Metà scapolare della clavicola sinistra.

ARTI SUPERIORI

Omero sinistro completo con le epifisi distaccate dalla diafisi causa rottura.

Omero destro assente.

Radio sinistro completo.

Radio destro assente.

Ulna sinistra completa con l'epifisi distale distaccata causa rottura.

Diafisi dell'ulna destra.

Scafoide sinistro.

Capitato sinistro.

Trapezio sinistro.

III metacarpale destro e sinistro.

Alcune falangi.

TORACE

Manubrio dello sterno.

Corpo dello sterno privo della regione inferiore.

Numerosi frammenti costali.

VERTEBRE

C2 (epistrofeo).

C3.

C4.

C6.

C7.

Le 12 vertebre cervicali.

Le 5 vertebre lombari.

CINTO PELVICO

Osso dell'anca di sinistra con sinfisi pubica presente ma distaccata.

Osso dell'anca di destra in frammenti.

Porzione superiore del sacro e frammenti del rimanente.

ARTI INFERIORI

Femore destro.

Femore sinistro privo dell'epifisi prossimale.

Tibia destra.

Tibia sinistra mancante della parte centrale della diafisi (in frammenti).

Metà inferiore della fibula di sinistra.

Frammenti diafisari delle fibule.

Astragalo destro e sinistro.

Calcagno destro e sinistro.

Primo cuneiforme sinistro.

Secondo cuneiforme destro.

Terzo cuneiforme destro.

Navicolare sinistro.

I metatarsale destro e sinistro.

I metatarsale sinistro estraneo.

III metatarsale destro.

IV metatarsale destro.

V metatarsale sinistro.

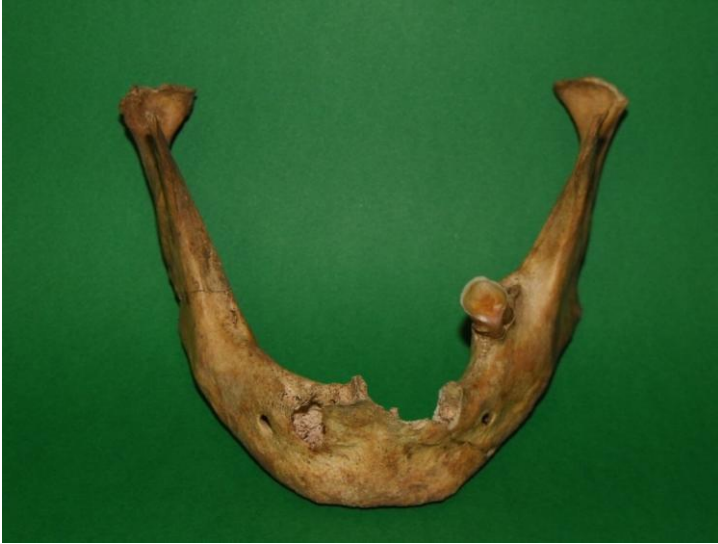I falangetta destra.

PULIZIA, CONSOLIDAMENTO E RESTAURO

Terminata la fase di riconoscimento, i reperti ossei sono stati sottoposti all'operazione di pulizia effettuata con spazzole leggermente inumidite in acqua demineralizzata, avendo cura di agire solo nelle aree di tessuto compatto, per non compromettere ulteriormente lo stato di conservazione dei resti.

Dopo la fase di asciugatura, lontano da fonti di calore ed effettuata per più giorni, è stata applicata a pennello una soluzione di Paraloid B72 al 3%, concentrazione sufficiente per effettuare un buon consolidamento, ma tale da non compromettere l'aspetto dei reperti: dosi maggiori avrebbero formato una patina lucida sulla superficie delle ossa. Sono stati inoltre esclusi dal trattamento alcuni frammenti, per non compromettere in futuro l'opportunità di analisi biologiche e chimico-fisiche.

Successivamente sono state effettuate alcune operazioni di restauro tra cui la ricostruzione del mascellare inferiore, delle diafisi delle ossa lunghe e di alcune porzioni del cranio (regioni parietali e frontali).



Il mascellare inferiore



Il cranio

DETERMINAZIONE DEL SESSO

Per la determinazione del sesso è stata utilizzata la metodologia proposta da Acsadi e Nemeskeri (1970) e discussa da Ferembach *et al.* (1977-79), che si basa sull'analisi di caratteri morfologici del cranio e dell'osso dell'anca, assegnando ad ognuno un valore positivo per i caratteri di tipo maschile e negativo per quelli di tipo femminile: dall'analisi comparata di questi valori si calcola infine un coefficiente di sessualizzazione (M).

Nel caso in esame quasi tutti i caratteri esaminati (n=18) avevano caratteristiche maschili. In due soli casi (il processo e l'osso zigomatico) è stato rilevato un valore neutro, mentre il margine inferiore della mandibola e l'inclinazione della sua branca montante mostravano caratteristiche femminili (sottile il margine ed inclinata la branca), ma ciò potrebbe essere imputabile al forte grado di rimodellamento subito dall'osso a causa della quasi totale perdita dei denti in vita.

Il valore del coefficiente di sessualizzazione dello scheletro è risultato pari a + 0.94, confermando la sicura appartenenza del reperto ad un soggetto di sesso maschile.

DETERMINAZIONE DELL'ETÀ DI MORTE

L'età alla morte è stata calcolata con il "metodo combinato" di Nemeskeri *et al.* (1960), secondo le indicazioni di Ferembach *et al.* (1977-79), che prende in considerazione il grado di obliterazione delle suture endocraniche, l'evoluzione della struttura spongiosa dell'epifisi prossimale del femore e dell'omero e la morfologia della faccia sinfisaria del pube. Nel caso in esame, date le buone condizioni di conservazione del reperto, è stato possibile rilevare tutti i caratteri previsti dal metodo e calcolare un intervallo di età di cinque anni.

Relativamente al grado di valutazione contemplato dalla metodologia adottata, le suture endocraniche presentavano un grado di obliterazione IV, al pari della regione sinfisaria dell'osso pubico, mentre il grado di riassorbimento dell'osso spugnoso dell'epifisi prossimale del femore era in fase III e quello dell'omero in fase II. Ne risulta che lo scheletro esaminato apparteneva ad un individuo con un'età oscillante tra i 61 ed i 66 anni: una indiretta conferma dell'età avanzata è data dalla quasi completa perdita in vita dei denti mandibolari, con riassorbimento completo dell'osso e scomparsa della maggior parte delle sedi radicolari.

Il dato mostra una buona compatibilità con quello riportato dalle notizie storiche di 70-75 anni (Mariangeli, 1974, 2004), considerando che l'anno della nascita e della morte non sono noti con sicurezza, ma ricavati per comparazione con accadimenti contemporanei.



La regione sinfisaria dell'osso pubico con segni di rimodellamento dovuti all'età

RILEVAMENTO DELLA STATURA

Data la possibilità di restaurare e quindi di poter misurare alcune ossa (femore e tibia destri, radio sinistro) è stata determinata la statura. È infatti noto che la lunghezza delle ossa principali degli arti superiori ed inferiori è correlata con la statura che, sui reperti scheletrici, viene calcolata utilizzando dei modelli matematici che quantificano questa relazione.

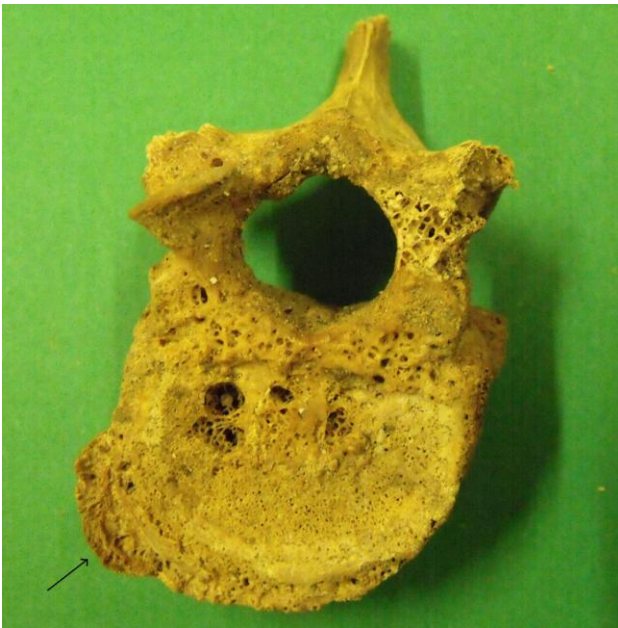Nel caso in esame è stato rilevato un valore di 175,3 cm utilizzando le formule di Trotter e Gleser (1952, 1958), accompagnate dalle indicazioni di Formicola (1993) per l'applicazione su

campioni europei. Effettuando un confronto con i reperti coevi abruzzesi (IV-VII sec. d.C.) (Giuntella et al., 1991) rinvenuti nella catacomba di Castelvecchio Subequo (Mancinelli, 1991) si rileva che il reperto si pone ben al disopra della media maschile, pari a 171 cm (secondo il metodo di Trotter e Gleser) e comunque solo l'individuo della sepoltura n. 10 di Castelvecchio risulta più alto (178 cm).

LE PATOLOGIE

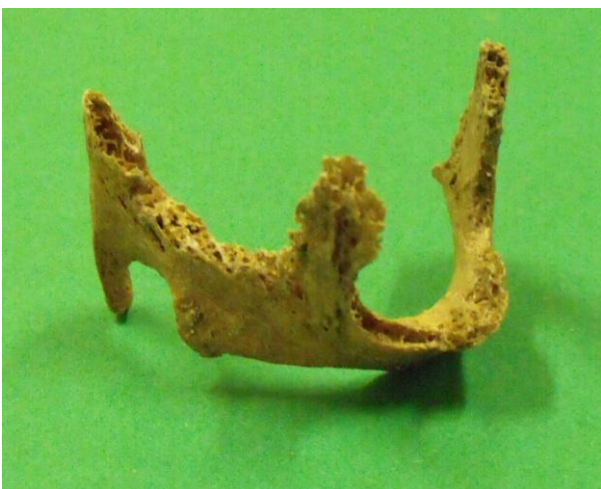I reperti ossei mostrano segni evidenti di affezioni patologiche in due regioni: i corpi vertebrali e la cartilagine tiroidea.

Per quel che riguarda i corpi vertebrali si notano segni diffusi di osteoartrite in molte vertebre probabilmente dovuti all'avanzata età del soggetto in esame.



Vertebra toracica con segni di osteoartrite

L'età potrebbe anche essere la causa dell'ossificazione della cartilagine tiroidea: Cerny (1983) e altri autori ricollegano infatti il fenomeno all'avanzare degli anni.



La cartilagine ioidea ossificata

TRASLAZIONE IN UNA NUOVA TECA CON AMBIENTE CONTROLLATO

Terminato il lavoro di consolidamento, restauro ed analisi, le ossa sono state posizionate in una teca in plexiglas con ambiente controllato, fornita dalla ditta SIAN, che è stata posta all'interno della vecchia urna lignea rivestita di rame.

La teca, delle dimensioni di 55x17,5x27 cm è suddivisa, nella parte inferiore, in tre scomparti e contiene, al di sotto del fondo, un cassetto collegato con l'ambiente interno. Dal momento che ogni vetrina è sottoposta a scambi con l'esterno e che anche il plexiglas non è completamente impermeabile all'umidità (Michalski, 1994), si è scelto di collocare nel cassetto un tampone per mantenere costante il grado di questo parametro. La sostanza utilizzata, PROSORB, è un gel di silice utile al controllo climatico passivo di reperti in vetrina; esso stabilizza l'umidità relativa dell'ambiente in cui è collocato e svolge in modo ottimale la sua funzione in un range di umidità (RH%) compreso tra il 35 ed il 60%. In questo caso è stata immessa nella teca una quantità di PROSORB utile a mantenere un valore di umidità intorno al 45%, ideale per la conservazione di reperti organici come le ossa. Il composto scelto ha inoltre la capacità di rimanere stabile oltre i 2-5 anni, limite massimo per altri gel di silice.

Nello stesso scomparto è stata posizionata un'apparecchiatura che registra costantemente i valori di temperatura e umidità e, tramite un software dedicato, può trasferirli ad un personal computer.

Dal momento che tutti i tipi di gel di silice tendono a perdere alcune delle loro proprietà nel corso del tempo, è necessario un controllo dei valori di umidità dopo due anni e, successivamente, ogni anno. Se questi dovessero discostarsi dal valore prefissato (45% RH), occorre rigenerare o sostituire il PROSORB.

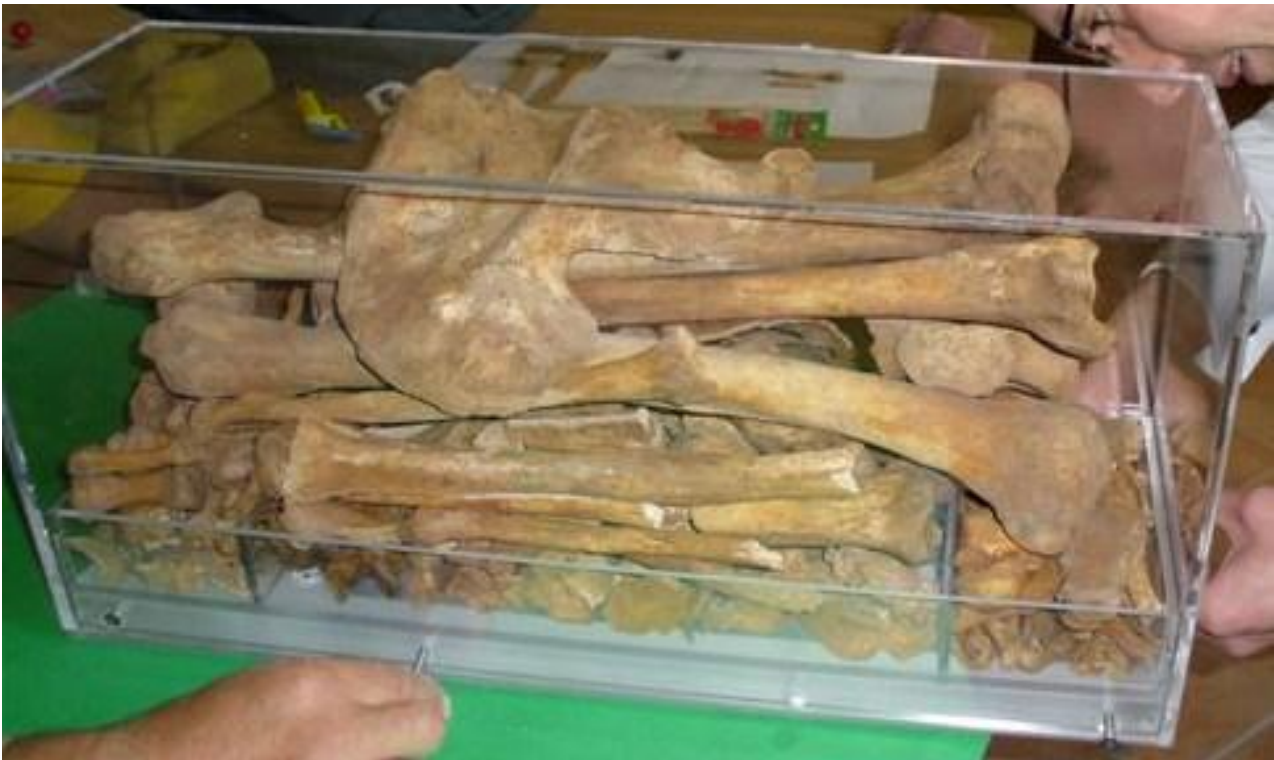SIAN S.N.C./Tecnoscianna Di Zanotti Silvio e Karygiannis Evangelos Via Edison, 23 (Zona Ind.le) 47122 – Forlì (FC) Tel. 0543.725035 Fax 0543 750932 E-mail: info@sian.fc.it E-Mail: info@tecnoscianna.it
--

LA DISPOSIZIONE DEI REPERTI OSSEI NELLA NUOVA TECA

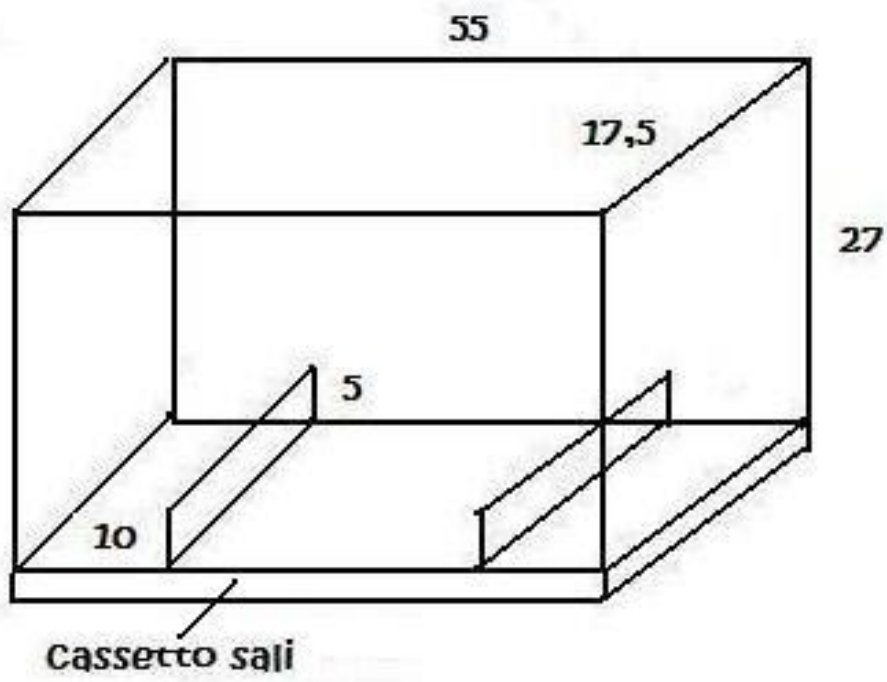
Nei tre scomparti sul fondo, dell'altezza di 5 cm, sono state poste le ossa di minori dimensioni ed i frammenti. In uno dei reparti laterali sono state collocate le costole, le clavicole, i frammenti della scapola sinistra ed il corpo e manubrio dello sterno. Nello scomparto centrale (dove si trovano i fori di comunicazione tra il cassetto con la sostanza tampone e l'interno della teca stessa) sono state poste le vertebre, i frammenti delle ossa lunghe e dell'anca destra. Nell'altro reparto laterale sono stati invece collocati, insieme ai frammenti del cranio ed alle ossa delle mani e dei piedi, i frammenti non trattati con il Paraloid B72.

Al di sopra dei tre scomparti sono state posizionate le ossa lunghe intere, la scapola destra e l'osso dell'anca di sinistra.

La porzione di calotta cranica e la mandibola, entrambe restaurate, non sono state invece poste nell'urna, ma in un altro reliquiario.



La nuova teca



CONSIDERAZIONI CONCLUSIVE

Riassumendo, il materiale organico di cui era composta la teca, legno e stoffa, non sembrano aver influito significativamente sulle condizioni di conservazione del reperto. Le ossa sono apparse in buone condizioni, anche se con un peso ridotto; solo la parte spugnosa delle epifisi è risultata fragile.

Nel corso del riconoscimento delle ossa è stata registrata l'assenza di parte del cranio, del mascellare superiore, dell'omero e del radio destro. Potrebbe esserci la possibilità che tali ossa siano state utilizzate a scopo cultuale per la costituzione di reliquie, la cui presenza è peraltro documentata nella chiesa di San Biagio d'Amiterno (cranio e mascella) (Marinangeli, 2004). Resterebbe tuttavia l'incognita della collocazione dell'omero e del radio destro.

È stata inoltre osservata la presenza di un metatarsale sinistro estraneo; il ritrovamento di ossa soprannumerarie è frequente nel corso dello scavo di necropoli ed interpretabile come testimonianza di un riutilizzo della sepoltura; in questo caso, purtroppo, in assenza di fonti sulla sepoltura originaria, non è possibile fare deduzioni.

Per quel che concerne la determinazione del sesso si può affermare con un buon grado di certezza l'appartenenza dei reperti ossei ad un individuo di sesso maschile, dato l'alto valore positivo del coefficiente di sessualizzazione dello scheletro (+ 0.94), ottenuto analizzando un alto numero di caratteri (18).

Lo scheletro esaminato apparteneva ad un individuo con un'età oscillante tra i 61 ed i 66 anni, compatibile con le notizie storiche su San Equizio.

La statura, pari a 175,3 cm, si pone nell'ambito dei valori superiori registrati nei reperti coevi abruzzesi della catacomba di Castelvecchio Subequo.

Le patologie osservate, corpi vertebrali con segni di osteoartrite e cartilagine tiroidea ossificata, potrebbero essere imputabili all'età.

Concludendo: l'età avanzata, la statura alta (questo parametro ha una base ereditaria, ma è sensibile all'ambiente: buone condizioni di vita rendono più probabile il raggiungimento della dimensione contenuta nel codice genetico) e l'assenza di patologie evidenti, se non quelle legate all'età, permettono di ipotizzare che l'individuo a cui appartenevano i reperti ossei esaminati sia vissuto in buone condizioni di vita, risparmiato forse dall'intenso stress fisico che generalmente affliggeva le popolazioni tardoantiche.

Domenico Mancinelli

Università degli Studi dell'Aquila

RIFERIMENTI BIBLIOGRAFICI

Acsadi G., Nemeskeri J. 1970. History of human life span and mortality. Budapest.

Cerny M. 1983. Our experience with estimation of an individual's age from skeletal remains of the degree of thyroid cartilage ossification. *Acta Universitatis Palackianae Olomucensis*, 3: 121-144.

Ferembach D, Schwidetzky I, Stloukal M. 1977-79. Raccomandazioni per la determinazione dell'età e del sesso sullo scheletro. *Rivista di Antropologia*, 60: 5-51.

Formicola V. 1993. Stature reconstruction from long bones in ancient population samples – an approach to the problem of its reliability. *Am. Journ. of Physical. Anthropol.*, 90: 351-358.

Giuntella A.M. et al. 1991. I dati antropologici. Recenti indagini nella catacomba di Castelvecchio Subequo (AQ). *Rivista di Archeologia Cristiana*, LXVII, 2: 249-321.

Mancinelli D. 1991. I dati antropologici. In: AA.VV.: "Recenti indagini nella catacomba di Castelvecchio Subequo (AQ)". *Rivista di Archeologia Cristiana*, LXVII, 2: 272-278.

Mariangeli G., 1974. Equizio Amiternino e il suo movimento monastico, in *BDASP*, LXIV, pp. 281-343.

Marinangeli G. 2004. Sant'Equizio abate in Amiternum. In: Pizzoli. *Cultura, storia e artigianato di un territorio. Marruci di Pizzoli (AQ)*.

Michalski S. 1994. Leakage prediction for buildings, cases, bags and bottles. *Studies in Conservation* 39, 3: 169-186.

Nemeskéri J., Harsanyi L., Acsádi G. 1960 Methoden zur Diagnose des Lebensalters von Skelettfunden. *Anthropol. Anz.*, 24: 70-95.

Nawrocki S.P. 1995. Taphonomic Processes in Historic Cemeteries. In Grauer A.L. (ed.), *Bodies of evidence. Reconstructing history through skeletal analysis*, pp. 49-66. New York: Wiley-Liss.

Trotter M., Gleser G.C. 1952. Estimation of stature from long bones of American Whites and Negroes. *Am. Journ. of Physical. Anthropol.* 10: 463-514.

Trotter M., Gleser G.C. 1958. A re-valuation of estimation of stature based on measurements of stature taken during life and of long bones after death. *Am. Journ. of Physical. Anthropol.* 16: 79-123.